необходимости длительного многоэтапного лечения, конечный результат которого не может быть спрогнозирован в полной мере.

Выводы

Данное клиническое наблюдение является уникальным и показывает особенности течения и возможности лечения в условиях травмоцентра 2-го уровня больного с тяжелой сочетанной травмой с отрывом конечности. Использование многоэтапной хирургической тактики лечения пострадавших с тяжелой сочетанной травмой дает возможность реплантации крупных сегментов конечностей специализированными бригадами травмоцентра 1-го уровня в условиях травмоцентра 2-го уровня с последующим переводом пациента в специализированный стационар (травмоцентр 1-го уровня) для выполнения реконструктивных операций.

СПИСОК ЛИТЕРАТУРЫ

1. *O'Brien B.* Microvascular reconstructive surgery. London and New York: Churchill Livingstone Edinburg, 1977. 422 p.
2. *Белоусов А.Е., Ткаченко С.С.* Микрохирургия в травматологии. Л.: Медицина, 1988. 224 с.
3. *Белоусов А.Е.* Пластическая реконструктивная и эстетическая хирургия. СПб.: Гиппократ, 1998. 744 с.
4. *Датиашвили Р.О.* Реплантация конечностей. М.: Медицина, 1991. 240 с.
5. *Богомолов М.С., Седов В.М.* Микрохирургические реплантации фрагментов кисти. СПб.: ООО «Элби-СПб», 2003. 244 с.
6. *Быков И.Ю., Ефименко Н.А., Гуманенко Е.К.* Военно-полевая хирургия. Национальное руководство. М.: ГЭОТАР-Медиа, 2009. 816 с.
7. *Губочкин Н.Г., Шаповалов В.М., Жигало А.В.* Основы микрососудистой техники и реконструктивно-восстановительной хирургии. М.: СпецЛит, 2009. 220 с.
8. Crossover replantation as a salvage procedure following bilateral transhumeral upper limb amputation: a case report / *Oz elik I.B., Mersa B., Kabaka* et al. // Arch. Or-thop. Trauma Surg. 2010 Dec 15. [Epub ahead of print].

Материал поступил в редакцию 25.04.11

Successful Early Outcome of Upper Limb Replantation at Shoulder Height in Victims with Severe Concomitant Injury of Thorax, Abdomen and Extremities. Report 1

O.N.Ehrgashev, A.V.Zhigalo, A.E.Belousov, E.B.Lapshinov, A.A.Vetoshkin, Yu.M.Vinogradov

A clinical observation of a successful replantation of a shoulder at mid-arm height carried out by a special team of a first-level trauma center at second-level trauma center facility and tactics of casualty management in specialized hospital environment are presented. The victim in case of 39 years sustained a severe concomitant injury. The assessment of result of treatment in 4 months after the trauma is given.

Key words: *severe concomitant injury of thorax, abdomen and extremities, successful early outcome of upper limb replantation, upper limb replantation at shoulder height*

УДК 616.37-002

РОЛЬ СПИРАЛЬНОЙ КОМПЬЮТЕРНОЙ И МАГНИТНО-РЕЗОНАНСНОЙ ТОМОГРАФИИ В ВЫБОРЕ ЛЕЧЕБНОЙ ТАКТИКИ ПРИ ОСТРОМ ПАНКРЕАТИТЕ

К.В.Агапов[1], М.С.Егоров[1], Ф.А.Дзугкоева[2], А.А.Шутов[2]

[1] ФГОУ ДПО «Институт повышения квалификации Федерального медико-биологического агентства», Москва
[2] ФГУЗ «Клиническая больница № 119 Федерального медико-биологического агентства», Химки, Московская область

Представлены сравнительные результаты применения спиральной компьютерной (СКТ) и магнитно-резонансной (МРТ) томографии у 43 больных с острым панкреатитом. Показано, что применение СКТ и МРТ не только повышает выявляемость острого панкреатита, но и дает возможность контролировать выполнение дренирования брюшной полости. Предложена балльная оценка наблюдаемых сдвигов. Отмечено, что внедрение данного диагностического алгоритма позволило снизить больничную летальность.

Ключевые слова: *лечебная тактика, магнитно-резонансная томография, острый панкреатит, спиральная компьютерная томография*

Проблема своевременной диагностики и лечения острых хирургических заболеваний органов брюшной полости по-прежнему далека от своего решения как в высокоспециализированных многопрофильных лечебных учреждениях, так и в практике врачей скорой медицинской помощи и медицины катастроф.

В последние десятилетия острый панкреатит (ОП) занимает лидирующее место в неотложной абдоминальной хирургии, уступая по частоте только острому аппендициту [1–3]. Летальность при панкреонекрозе (ПН), по данным различных авторов, колеблется в пределах 12–75% в зависимости от формы заболевания [4–7]. Основными причинами, обусловливающими высокую летальность, частоту осложнений и инвалидизации больных, являются: несвоевременное выявление некротического панкреатита; недооценка тяжести заболевания, его прогноза и неадекватная интенсивная терапия; большая частота ранних оперативных вмешательств в связи с ошибками диагностики или прогрессирующим ухудшением состояния больного [8].

Одними из общепринятых критериев клинической диагностики ОП являются характерные изменения, выявляемые при спиральной компьютерной (СКТ) или магнитно-резонансной (МРТ) томографии [9, 10]. В последнее время СКТ и МРТ применяют в диагностике ОП на правах конкурирующих исследований.

В настоящее время считается, что СКТ является самым точным методом визуальной диагностики ОП и его осложнений [11–13]. По данным

ряда авторов, чувствительность и специфичность этого метода составляет 87 и 90% соответственно [12, 14, 15]. По данным других авторов, при сравнении результатов хирургических вмешательств и результатов СКТ при ПН общая чувствительность СКТ составляет 77–85%. При крупноочаговом ПН чувствительность СКТ составляет 100, при мелкоочаговом – 50% [16]. В других сообщениях указывается, что СКТ при ОП имеет специфичность до 100% [17]. Существует значимая корреляция между результатами СКТ с контрастным усилением и развитием раннего и позднего некроза [18]. Однако при СКТ в ранние сроки от начала заболевания могут быть не видны мелкие участки некроза [5]. В таких случаях может быть выполнена МРТ, которая более эффективна при выявлении жидкостных скоплений [14]. Также считается, что при подозрении на наличие у больного билиарной формы ОП предпочтительнее выполнять МРТ с использованием режима МР-холангиографии, который позволяет выявить камни в желчных протоках [5].

В настоящее время общепринятой считается оценка результатов СКТ и МРТ при помощи индексов Balthazar. Больные с индексом от 0 до 1 не имеют риска развития осложнений и летальности, с индексом 2 балла – 4%-ную вероятность развития осложнений. При значениях индекса от 3 до 6 баллов имеется 35%-ная вероятность развития осложнений и 6%-ная вероятность летального исхода. Значения индекса от 7 до 10 баллов имеют 92%-ную вероятность развития осложнений и 17%-ную вероятность летального исхода [14]. Индексы Balthazar просты и удобны в применении, в связи с чем активно используются в лечебных учреждениях России, стран Европы и США.

Поскольку указанные индексы позволили прогнозировать осложнения и летальность, они нашли применение в выборе тактики лечения больных с ПН. Таким образом, представляется интересным оценить эффективность СКТ и МРТ при формировании тактики лечения у больных с ОП.

Цель исследования – оценить эффективность СКТ и МРТ при выборе лечебной тактики при ОП.

Материалы и методы исследования. В основу настоящей работы положены результаты проспективного обследования и лечения 43 больных с ОП, находившихся на лечении в клинической больнице № 119 в 2009–2010 гг.

Всех больных распределили на 2 группы. В 1-й группе основным диагностическим методом, определявшим лечебную тактику, была СКТ, во 2-й – МРТ. Для сравнительной оценки тяжести состояния больных ежедневно использовали шкалу APACHE II, преимуществом которой является возможность ее использования в динамике, что позволяет определять прогресс или регресс заболевания [19, 20]. Диагноз ОП, ПН, их форм и осложнений ставили на основании комплексного обследования больных, включавшего результаты клинических, лабораторных и инструментальных методов исследования, а также на основании интраоперационных признаков, результатов микробиологического и патологоанатомического исследований.

В 1-й группе СКТ была выполнена 23 больным, во 2-й – МРТ – 20 больным. Характеристика групп больных приведена в таблице.

Из таблицы видно, что группы не отличались по возрасту больных, срокам от начала заболевания и тяжести состояния по шкале APACHE II на момент госпитализации. Шкалу APACHE II использовали для оценки тяжести состояния и прогноза у пациентов, находившихся на лечении в отделении реанимации и интенсивной терапии.

Спиральную компьютерную томографию выполняли на мультиспиральном четырехсрезовом компьютерном томографе «Lightspeed» фирмы General Electric; МРТ – на аппарате «MAGNETOM Espree» 1,5 Тл фирмы Siemens. При поступлении больным выполняли нативную СКТ или МРТ. Первую СКТ выполняли без контрастного усиления, поскольку введение контрастного препарата могло ухудшить микроциркуляцию в ткани поджелудочной железы (ПЖ) и привести к расширению зоны некроза. Повторное исследование выполняли при ухудшении состояния больного по шкале APACHE II на 4 балла в течение 2 сут.

Результаты оценивали с использованием компьютерно-томографических (КТ) индексов тяжести Balthazar [18]. Тяжесть панкреатита классифицировали по стадиям от A до E, которым соответствовали баллы от 0 до 4. Стадия A (0 баллов): ПЖ не изменена. Стадия B (1 балл): имеются изменения ПЖ – локальное или диффузное ее увеличение, умеренная гетерогенность паренхимы, незначительное внутрипанкреатическое скопление жидкости, зона некроза – менее 3 см в диаметре. Стадия C (2 балла): имеются изменения ПЖ, а также окружающих ее органов и тканей. В этой стадии, кроме нарушений, характерных для предыдущей стадии, отмечается инфильтрация парапанкреатических тканей. Стадия D (3 балла): воспалительные изменения вне ПЖ – значительные изменения в парапанкреатической клетчатке и единичные скопления жидкости. Стадия E (4 балла): множественные, достаточно большие по размерам, парапанкреатические скопления жидкости; некроз железы; абсцессы [12]. К полученным баллам прибавляются баллы величины некроза ПЖ: 0 баллов – нет некроза; 2 – некроз до 30%; 4 – некроз 30–50%; 6 баллов – некроз более 50%.

Лечение больных проводили поэтапно. Каждый этап включал в себя 3 метода лечения: 1-й метод – дренирование отдельных жидкостных скоплений под контролем ультразвукового исследования (УЗИ); 2-й– лапароскопия, санация и дренирование брюшной полости; 3-й метод – «полуоткрытые» и «открытые» дренирующие операции.

Статистическую обработку результатов исследований проводили с помощью методов параметрической и непараметрической статистики программы «Биостатистика» (2006) с использованием критерия Манна – Уитни.

Результаты исследования и их анализ. В 1-й группе, где выполнялась СКТ, отечная форма ОП была

Таблица

Характеристика групп больных

Показатель	1-я (СКТ), n = 23	2-я (МРТ), n = 20
Возраст, лет	43,4±9,6	41,1±9,4*
Мужчины, чел./%	17/74	11/55
Женщины, чел./%	6/26	9/45
Сроки от начала заболевания, сут	2,3±2,1	2,5±2,3*
Средние значения APACHE II на момент госпитализации	10,3±1,4	10,1±1,6*

*$p < 0,05$ по отношению к показателям 1-й группы

выявлена у 10 больных (КТ-индекс от 0 до 3 баллов), в то время как у 13 больных выявлен ПН (КТ-индекс от 4 до 10 баллов). В 1-й группе выявлены 5 больных с билиарной и 8 – с алиментарной формой ПН. У 10 больных выявлены ограниченные, у 3 – распространенные формы ПН. Стерильный ПН диагностирован у 9, инфицированный – у 4 больных.

Во 2-й группе, где тактика лечения определялась на основании МРТ, были выявлены 9 больных с отечной формой ОП (МРТ-индекс от 0 до 3 баллов); 11 больных с ПН (МРТ-индекс от 4 до 10 баллов). Среди больных с ПН билиарная форма выявлена у 4, алиментарная – у 7; ограниченный ПН обнаружен у 9, распространенный – у 2 больных. Стерильные формы ПН выявлены у 7, инфицированные – у 4 больных.

При определении лечебной тактики в обеих группах использовали один принцип. Если КТ- или МРТ-индекс имел значение от 0 до 3 баллов, что встречается при отеке и инфильтрации ПЖ при отечной форме ОП и мелкоочаговом ПН, то на 1-м этапе осуществляли консервативную терапию, которая в большинстве случаев оказывалась эффективной, и необходимости в хирургическом лечении не возникало. При наличии изолированного острого скопления жидкости, абсцесса ПЖ, парапанкреатической клетчатки, сальниковой сумки, брюшной полости, когда индекс Balthazar имел значения от 4 до 7 баллов, лечение выполняли 1-м методом. Пункционные методы дренирования применяли в качестве окончательного метода лечения либо как подготовительный этап перед выполнением «полуоткрытых» или «открытых» дренирующих операций (рис. 1, 2).

Применение пункционно-дренажных методов в качестве 1-го этапа лечения позволяет отсрочить выполнение «лапаротомных» вмешательств, что дает возможность дождаться формирования демаркационной зоны и при лапаротомии более тщательно выполнить некрэктомию и, таким образом, уменьшить количество санационных релапаротомий. Применение лапароскопических вмешательств считали оправданным только при наличии острого деструктивного холецистита при ПН без признаков распространенного бактериального перитонита.

При инфицированном крупноочаговом ПН, абсцессах брюшной полости, бактериальном перитоните, оментобурсите, флегмоне забрюшинной клетчатки, когда КТ- или МРТ-индекс Balthazar находился в пределах от 7 до 10 баллов, предпочтение отдавали 3-му методу лечения (рис. 3).

На каждом этапе лечения контролировали значения шкалы APACHE II и индексов Balthazar, на основании которых выносили заключение об эффективности проводимого лечения.

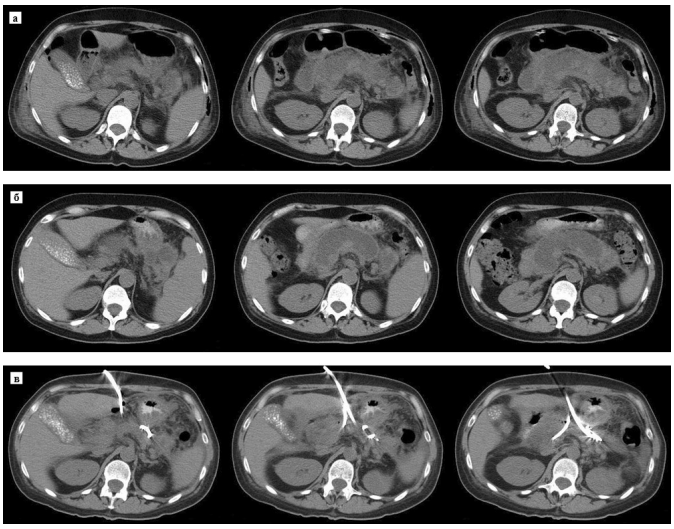

Рис. 1. Спиральная компьютерная томография. Билиарный панкреонекроз с поражением всех отделов ПЖ и формированием абсцесса: а – при поступлении – инфильтрация и отек, участки некроза ПЖ (Balthazar C, КТ-индекс – 7 баллов); б – перед дренированием – абсцесс ПЖ (Balthazar D, КТ-индекс – 9 баллов); в – после дренирования под контролем УЗИ – уменьшение инфильтративных изменений ПЖ (Balthazar C, КТ-индекс – 8 баллов)

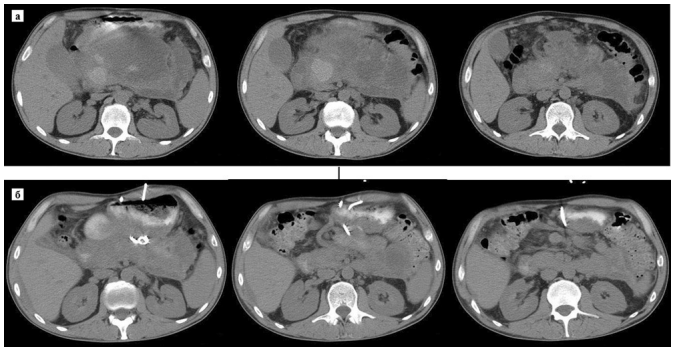

Рис. 2. Спиральная компьютерная томография. Панкреонекроз с формированием острых скоплений жидкости: а – до дренирования (Balthazar E, КТ-индекс – 9 баллов); б – после дренирования под контролем УЗИ (Balthazar C, КТ-индекс – 6 баллов)

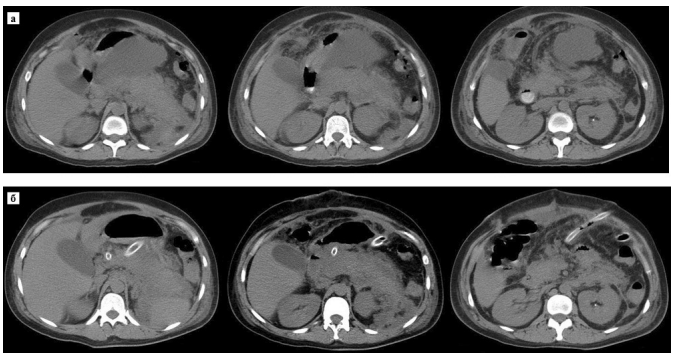

Рис. 3. Спиральная компьютерная томография. Тотальный панкреонекроз, гнойный оментобурсит: а – до операции (Balthazar D, КТ-индекс – 9 баллов); б – после операции (Balthazar C, КТ-индекс – 7 баллов)

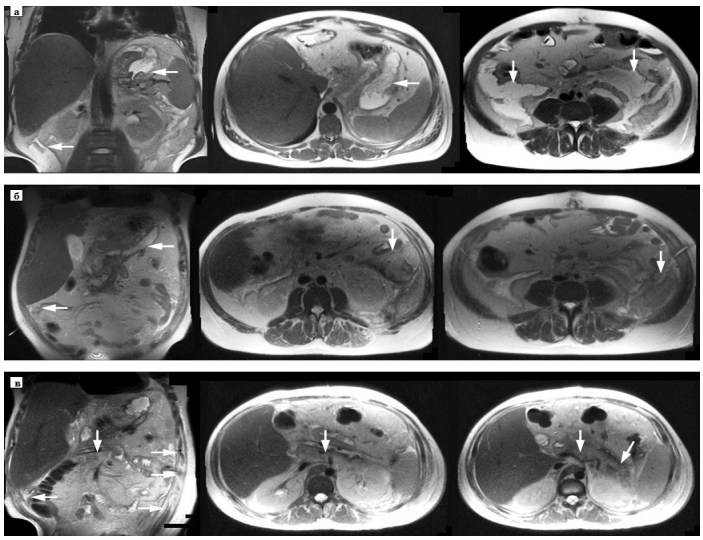

Рис. 4. Магнитно-резонансная томография. Панкреонекроз, парапанкреатит: а – при поступлении – острые скопления жидкости (отмечены стрелками) в сальниковой сумке, параколической клетчатке справа и слева (Balthazar E, МРТ-индекс – 9 баллов); б – после дренирования сальниковой сумки, параколической клетчаки под УЗИ (стрелками отмечены места постановки дренажей) справа и слева (Balthazar E, МРТ-индекс – 8 баллов); в – после лапаротомии, некрсеквестэктомии, дренирования сальниковой сумки, параколической клетчатки с обеих сторон (стрелки – уменьшение инфильтративных изменений в теле и хвосте ПЖ (Balthazar C, МРТ-индекс – 7 баллов)

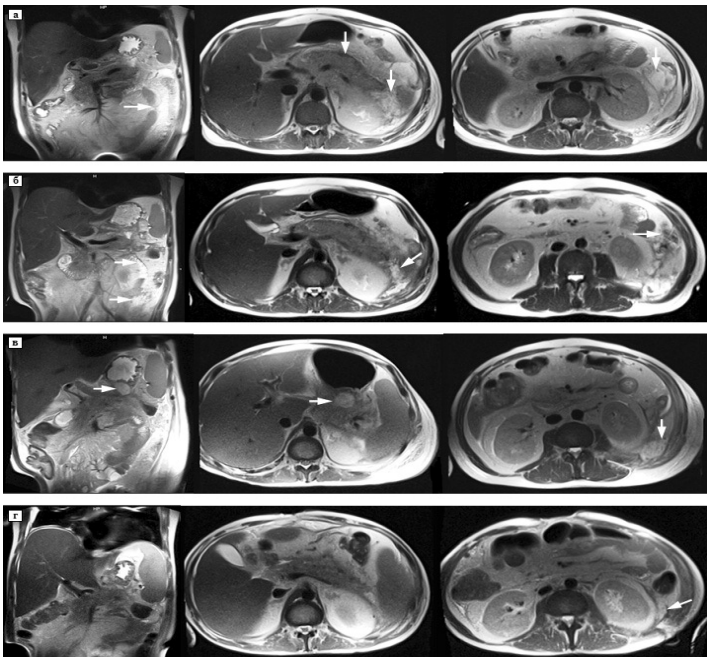

Рис. 5. Магнитно-резонансная томография. Панкреонекроз: а – поражение тела и хвоста ПЖ с ферментативным некрозом параколической клетчатки слева (Balthazar D, МРТ-индекс – 7 баллов); б – после дренирования параколической клетчатки слева под УЗИ (Balthazar D, МРТ-индекс – 7 баллов); в – абсцесс ПЖ, флегмона параколической клетчатки слева (Balthazar E, МРТ-индекс – 8 баллов); г – после лапаротомии, люмботомии слева (Balthazar C, МРТ-индекс – 6 баллов)

Если после 1-го этапа хирургического лечения в течение последующих 2 сут значения шкалы APACHE II повышались на 4 балла, выполняли контрольную СКТ или МРТ. Если значение КТ- или МРТ-индекса Balthazar повышалось на 1–2 балла, переходили ко 2-му этапу хирургического лечения, при котором использовали преимущественно 3-й метод лечения.Во 2-й группе проводили диагностику при помощи МРТ и аналогичным образом определяли тактику лечения (рис. 4, 5).

В одном случае видно, что больному с ПН и наличием острых скоплений жидкости в сальниковой сумке, параколической клетчатке справа и слева на 1-м этапе было выполнено пункционное дренирование под контролем УЗИ, после которого, однако, потребовалось проведение лапаротомии, некрсеквестрэктомии. К моменту операции четко сформировались очаги некроза, что сделало возможным удаление максимального объема некротизированных тканей. Принятая в данном случае тактика позволила избежать «напрасных» релапаротомий, больной выздоровел (см. рис. 4).

В другом случае у больного развился ПН тела и хвоста ПЖ и некроз параколической клетчатки слева с образованием острого скопления жидкости, по поводу чего на 1-м этапе лечения было выполнено пункционное дренирование под УЗИ параколической клетчатки слева. Несмотря на лечение, у больного сформировались абсцесс ПЖ и флегмона параколической клетчатки слева. На следующем этапе были выполнены лапаротомия, люмботомия, санация и дренирование гнойных полостей. В последующем больной выздоровел (см. рис. 5).

В 1-й группе хирургическое лечение потребовалось 4 больным, причем 3 больным на 1-м этапе было выполнено пункционное дренирование острых скоплений жидкости под УЗИ и 1 больному – лапаротомия, некрсеквестрэктомия. Второй этап лечения потребовался 1 больному, которому была выполнена серия санационных лапаротомий. В 1-й группе средние сроки госпитализации составили (15,4±8,2) сут. Летальных исходов зарегистрировано не было.

Во 2-й группе прооперированы 4 больных. Из них 2 больным на 1-м этапе лечения выполнено пункционное дренирование острых скоплений жидкости под УЗИ, 2 другим больным потребовалось выполнение лапаротомии, некрсеквестрэктомии. На 2-м этапе лечения прооперированы 4 больных, которым выполнена лапаротомия, некрсеквестрэктомия. Во 2-й группе средние сроки госпитализации составили (20,5±16,0) сут. После нескольких санационных релапаротомий 1 больной умер в результате нарастающей полиорганной недостаточности. Летальность во 2-й группе составила 5%, послеоперационная летальность – 25%.

Таким образом, применение КТ- и МРТ-индексов Balthazar позволяет оценить состояние больного, определить тактику лечения при остром панкреатите и улучшить непосредственные результаты лечения.

Выводы

1. Применение КТ- и МРТ-индексов Balthazar для определения тактики лечения при остром панкреатите является перспективным направлением развития неотложной панкреатологии в практике хирургов лечебных учреждений и службы медицины катастроф.

2. При значениях КТ- или МРТ-индекса Balthazar от 0 до 3 баллов на 1-м этапе рекомендуется проводить консервативную терапию. В то же время при значениях индексов от 4 до 7 баллов на 1-м этапе лечения должны применяться пункционные методы дренирования. Если индексы Balthazar находятся в пределах от 7 до 10 баллов, то на 1-м этапе лечения должны применяться «полуоткрытые» или «открытые» методы дренирования.

3. Если значения КТ- или МРТ-индекса Balthazar в процессе лечения повышаются на 1–2 балла, целесообразно переходить к выполнению «полуоткрытых» или «открытых» вмешательств.

4. Способ определения лечебной тактики на основании КТ- и МРТ-индексов Balthazar позволяет снизить общую летальность до 5%.

СПИСОК ЛИТЕРАТУРЫ

1. *Маев И.В., Кучерявый Ю.А.* Болезни поджелудочной железы. М.: ГЭОТАР-Медиа, 2009. 736 с.
2. *Нестеренко Ю.А., Лаптев В.В., Михайлусов С.В.* Диагностика и лечение деструктивного панкреатита. М.: Бином-Пресс, 2004. 304 с.
3. Острый послеоперационный панкреатит / *Полушин Ю.С., Суховецкий А.В., Сурков М.В.* и др. СПб.: Фолиант, 2003. 160 с.
4. Роль компьютерной и магнитно-резонансной томографии в диагностике и лечении больных панкреонекрозом / *Шабунин А.В., Бедин В.В., Шиков Д.В.* и др. // Анн. хирургической гепатологии. 2009. Т. 14. № 1. С. 34–40.
5. *Данилов М.В., Федоров В.Д.* Повторные и реконструктивные операции при заболеваниях поджелудочной железы: Руководство для врачей. М.: Медицина, 2003. 424 с.
6. Варианты течения панкреонекроза, определяющие выбор оптимальной тактики хирургического лечения / *Савельев В.С., Филимонов М.И., Бурневич С.З.* и др. // Анн. хирургии. 2006. № 1. С.40–44.
7. *Федоров В.Д., Буриев И.М., Икрамов Р.З.* Хирургическая панкреатология. М.: Медицина, 1999. 53 с.
8. *Кубышкин В.А.* Острый панкреатит // Тихоокеанский медицинский журнал. 2009. № 2. С. 48–52.
9. Acute pancreatitis: clinical vs. CT findings / *Hill M.C., Barkin J., Isikoff M.B.* et al. // AJR Am. J. Roentgenol. 1982; 139: 263–9.
10. *Brown A., Orav J., Banks P.A.* Hemoconcentration is an early marker for organ failure and necrotizing pancreatitis // Pancreas. 2000; 20: 367–72.
11. *Freeny P.C.* Incremental dynamic bolus computed tomography of acute pancreatitis // Int. J. Pancreatol. 1993; 13: 147–58.
12. Acute pancreatitis: value of CT in establishing prognosis / *Balthazar E.J., Robinson D.L., Megibow A.J., Ranson J.H.* // Radiology. 1990; 174: 331–6.
13. *Larvin M., Chalmers A.G., Mcmahon M.J.* Dynamic contrast enhanced computed tomography: a precise technique for identifying and localising pancreatic necrosis // BMJ. 1990; 300: 1425–8.
14. Identification of pancreas necrosis in severe acute pancreatitis: imaging procedures versus clinical staging / *Block S., Maier W., Bittner R.* et al. // Gut. 1986; 27: 1035–42.
15. Early detection of acute fulminant pancreatitis by contrast-enhanced computed tomography / *Kivisaari L., Somer K., Standertskjold-Nordenstam C.G.* et al. // Scand. J. Gastroenterol. 1983; 18: 39–41.
16. Surgical treatment of acute pancreatitis / *Beger H.G., Rau B., Mayer J.* et al. // Pancreatic disease state of the art and future aspects of research. 1998. P. 78–93.
17. *Maier W.* Early objective diagnosis and staging of acute pancreatitis by contrast enhanced CT / Beger H., Buchler M. (Eds) // Acute Pancreatitis. Berlin: Springer–Verlag 1987: 132–140.
18. *Balthazar E.J., Megibow A.J., Pozzi Mucelli R.* Imaging of the pancreas. Acute and chronic pancreatitis // Springer. 2009. P. 64–87.
19. APACHE II. A severity of disease classification system / *Knaus W.A., Draper E.A, Wagner D.P., Zimmerman J.E.* // Crit. Care Med. 1985. Vol. 13. P. 818–829.
20. Computed tomography and magnetic resonance imaging in the assessment of acute pancreatitis / *Arvanitakis M., Delhaye M., De Maertelaere V.* et al. // Gastroenterology. 2004; 126:715–23.

Материал поступил в редакцию 01.04.11

Role of Spiral Computed Tomography and Magnetic Resonance Imaging in Choice of Treatment Policy of Acute Pancreatitis Cases

K.V.Agapov, M.S.Egorov, F.A.Dzugkoeva, A.A.Shutov

Comparative results of use of spiral computed tomography and magnetic resonance imaging in 43 cases of acute pancreatitis are presented. It is shown that the use of the techniques not only heightens the chances of acute pancreatitis detection but enables the doctor to control the process of abdominal drainage. A scoring system of witnessed changes is suggested. It is noted that the introduction of the diagnostics algorithm contributed to drop in hospital mortality.

Key words: *acute pancreatitis, magnetic resonance imaging, spiral computed tomography, treatment policy*